

# SONDERDRUCK

Orale Implantologie · Ausgabe 2/14

Der Wunsch nach dem Wiener Schnitzel

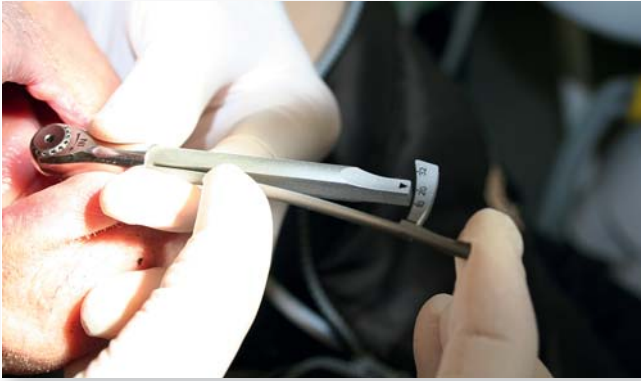## Ein Fallbeispiel der Gerostomatologie im Praxisalltag

Bis zu welchem Alter darf man einen Patienten noch mit Implantaten versorgen? Welche Versorgung bietet sich für einen Patienten mit umfangreicher Krankengeschichte im hohen Alter an? Aus sehr persönlicher Sicht zeigt der folgende Fall, dass eine magnetgehaltene Prothese auf Implantaten einem Patienten einen lang gehegten Wunsch erfüllen und ein erhebliches Maß an Lebensqualität zurückbringen kann.

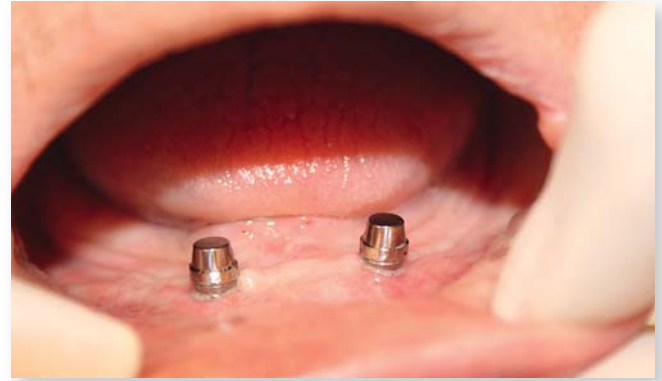Im Rahmen der zahnärztlichen Ausbildung erfährt man vieles über die theoretischen Grundlagen der Implantologie, Prothetik und Gerostomatologie. Man behandelt im Rahmen von Vorlesungen die Auswirkungen der Zahnlosigkeit im Alter und befasst sich in vielen Theoriestunden mit den Pros und Kontras einer adäquaten Versorgung des geriatrischen Patienten. Jedoch zeigte mir mein Großvater, wie stark vernachlässigt in der Theorie der eigene Wunsch des Patienten ist.



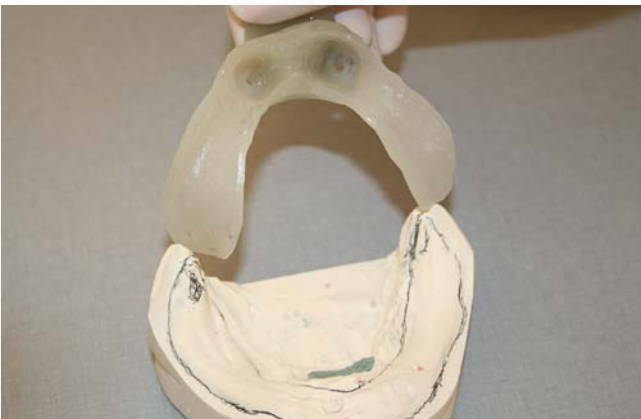
**Abb. 1:** Der Patient während der Einheilphase vor der prothetischen Versorgung



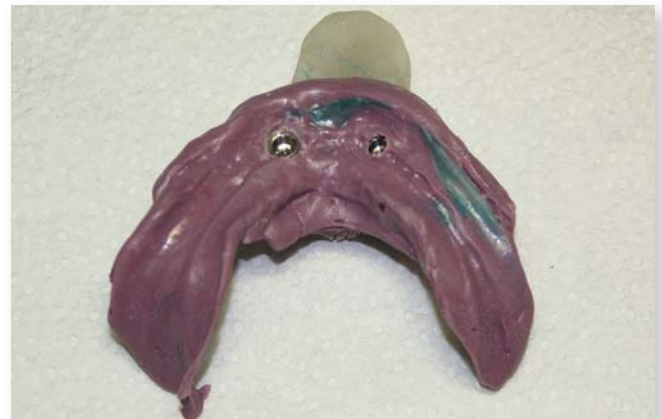**Abb. 2:** Die Titanmagnetics Inserts werden mit 20 Ncm Drehmoment eingeschraubt.



**Abb. 3:** Ein Blick auf die Titanmagnetics K-Line Inserts im Mund



**Abb. 4:** Der individuelle Abformlöffel wurde an den Implantatpositionen zur Aufnahme der magnetischen Abformpfosten ausgeblockt.



**Abb. 5:** Die Titanmagnetics Prothesenmagnete stecken in der Abformung, die systemeigenen Modellanaloge werden magnetisch angezogen.

Mein Großvater, Jahrgang 1914, war seit seinem 60. Lebensjahr Prothesenträger. Ich kannte ihn von Geburt an sozusagen nur mit Zahnprothese. Mit zunehmendem Alter fand eine stetige Atrophie des Unterkieferkamm statt, wodurch mittlerweile nur mehr ein planer Unterkieferkamm vorzufinden war. Dadurch hielt die Prothese gar nicht mehr, mein Großvater verlor immer mehr die Lust am Essen und zog sich auch aus dem gesellschaftlich wichtigen gemeinsamen Mittagessen zurück, da es ihm peinlich war, die Mahlzeiten aufgrund des mangelnden Prothesenhalts nicht essen zu können und unangetastet stehen zu lassen.

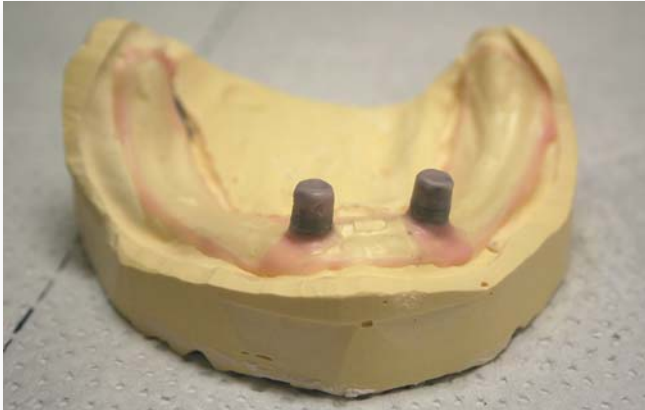Kurz vor Ende meines Studiums begann ich aus eigenem Interesse heraus eine Zusatzausbildung im Bereich Gerostomatologie, und so ergab es sich, dass regelmäßig angeregte zahnärztliche Gespräche mit meiner Mutter (ebenfalls Zahnärztin) bei Tisch stattfanden, wo mein Opa anwesend war. Dabei unterhielten wir uns sehr häufig über das Thema Implantologie und die prothetischen Verankerungsmöglichkeiten. Nach einiger Zeit meldete sich überraschend mein Großvater zu Wort. Er meinte, dass die Fortschritte in der Zahnheilkunde toll wären, und ob es nicht möglich sei, ihn als Patienten heranzuziehen. Er hatte einen Herzenswunsch: „Ich will wieder ein Wiener Schnitzel beißen können.“

Zu Beginn war ich sprachlos. Mein Großvater begleitete mein Leben schon so lange, und es war mir bis zu diesem Zeitpunkt

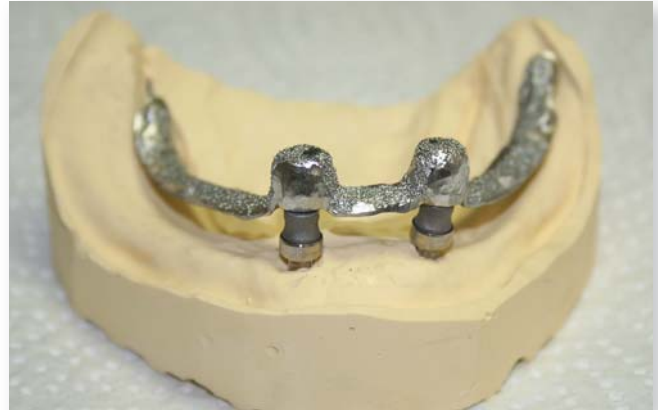nicht klar, dass er mit seinem Prothesenhalt zutiefst unglücklich war. So wurde aus meinem 95-jährigen Großvater mein Patient: Patient „Opa“, geboren 1914, beidseitige Oberschenkelfrakturen, beidseitige Makuladegeneration, inoperables Aortenaneurysma, Blasenlähmung und zeitweilige durchblutungsbedingte Demenz.

Die angedachte Planung: zwei intraforaminale Implantate mit einer über Steco Titanmagnetics K-Line verankerten Totalprothese. Der Vorteil dieser Halteelemente ist, dass die Prothese sich nahezu selbstständig zentriert und der Patient nicht lange die Verankerung suchen muss. Außerdem haben sie keine Hinteransicht und sind für Patient oder Pflegepersonal sehr leicht zu reinigen. Angesichts seiner Krankengeschichte mehrten sich jedoch die Zweifel. Nicht nur familiär, sondern auch aus dem näheren Umfeld traten immer mehr Leute mit der Frage an ihn heran, ob er sich diese Tortur in seinem Alter wirklich antun möchte. Da beeindruckte mich mein Großvater sehr, denn sein Entschluss stand fest: Er will. So wurde der Implantationstermin für Mai 2010 festgelegt.

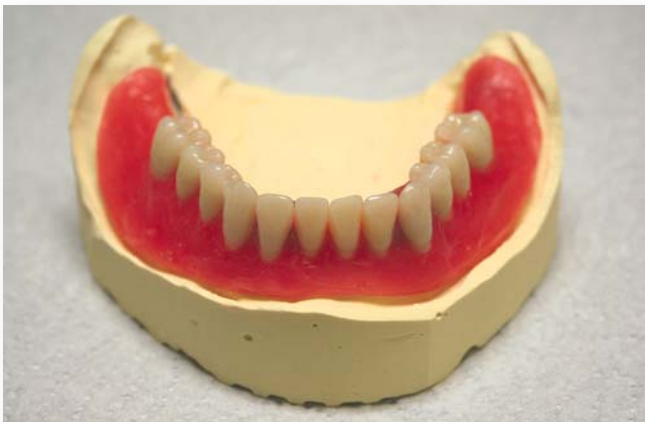14 Tage vor der geplanten Operation erlitt mein Großvater wieder einen starken Demenzschub, sodass meine Mutter am geplanten OP-Termin den Eingriff eigentlich absagen wollte. Jedoch wurde sie von meinem Großvater überrascht, der sie im Anzug und mit den Worten „Fahren wir!“ empfing. Auf der



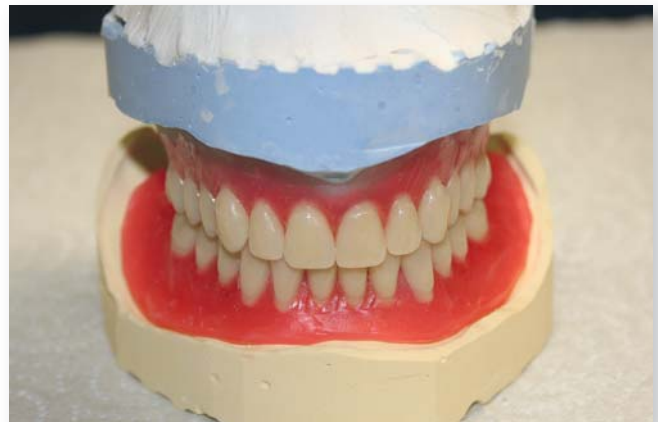**Abb. 6:** Die Prothesenmagnete werden auf dem Vorbereitungsmodell als Platzhalter für die Aufnahme in der späteren Modellgussbasis genutzt.



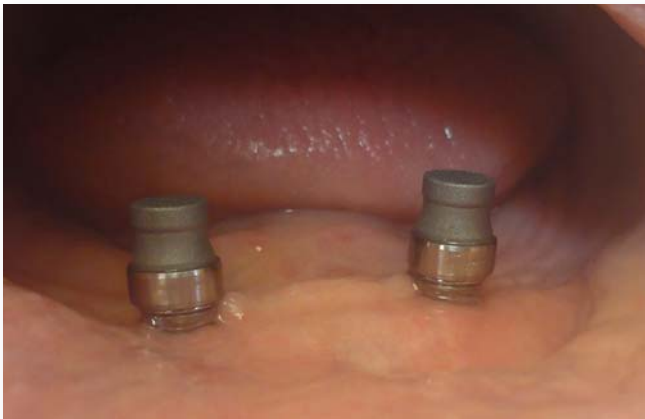**Abb. 7:** Die Modellgussbasis zur Stabilisierung der Prothesenbasis wurde in die Unterkieferprothese eingearbeitet.



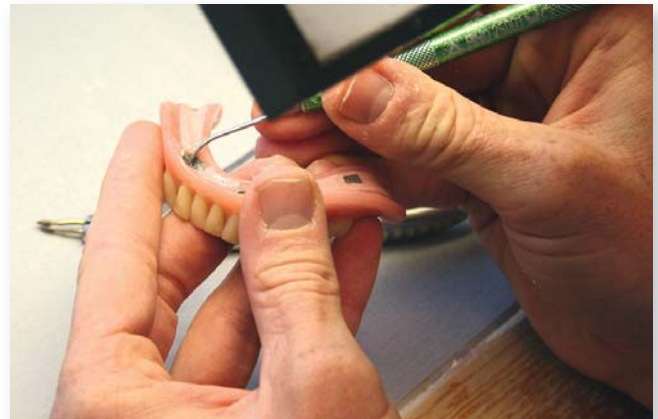**Abb. 8:** Unterkiefer-Wachsaufstellung auf dem Modell



**Abb. 9:** Oberkiefer- und Unterkiefer-Wachsaufstellung



**Abb. 10:** Die Titanmagnetics K-Line Prothesenmagnete auf den Resilienzringen vor dem Einpolymerisieren in die Prothese



**Abb. 11:** Nach dem Einkleben werden noch Korrekturen an der Prothesenbasis durchgeführt.

Fahrt in die Ordination bemerkte mein Großvater, dass meine Mutter den Termin absagen wollte und sprach sie auf ihre Zweifel an: „Du und ich, wir haben die

gleiche Zukunft. Du weißt nicht, wann du sterben wirst, und ich aber auch nicht!“ Damit beseitigte er jeden gesundheitlich oder altersbedingt erwogenen Zweifel.

Bereich der Implantate ausgeschliffen, damit kein Druck auf die Implantate übertragen werden konnte (**Abb. 1**).

Somit wurden an diesem Tag zwei Implantate (*Biomain*) intraforaminal inseriert. Die alte Unterkieferprothese diente weiterhin als Provisorium, wurde jedoch im

Nach einer dreimonatigen Einheilphase wurde im August 2010 mit der prothetischen Versorgung der Implantate begonnen. Zwei *Titanmagnetics K-Line* wurden unter Drehmomentkontrolle (**Abb. 2**)

### Web-Tipp:

Weiterführende Information zum Thema Alterszahnmedizin:  
<http://dzw.de/TSIYA>



eingeschraubt (**Abb. 3**), die Prothesenmagnete wurden aufgesetzt (die Prothesenmagnete sind zugleich die Abformpfosten), und mittels eines an den Implantatpositionen ausgeblockten individuellen Löffels (**Abb. 4**) fand die Abformung statt. Die Bissregistrierung wurde in der gleichen Sitzung bezogen auf die vorhandene Oberkieferprothese durchgeführt.

In den folgenden Wochen wurden im Dentallabor Wiedrich (Nestelbach bei Ilz) die Prothesen gefertigt (**Abb. 5**). Zur Stabilisierung der Unterkieferprothese wurde eine Modellgussbasis eingearbeitet (**Abb. 7**). Um bei der späteren intraoralen Fixierung der Prothesenmagnete ausreichend Platz zur Verfügung zu haben, wurden diese auf den Resilienzringen sitzend auf dem Vorbereitungsmodell (**Abb. 6**) aufgesetzt.

Im September erfolgte die Fertigstellung (**Abb. 8 und 9**) der Prothese. Bei der Einprobe wurde beschlossen, auch die Ober-

### Dr. Gundhilde Schmidt

*Dr. Gundhilde Schmidt schloss 2010 ihr Studium an der MedUni-Graz ab. Seit 2010 hat sie eine Ordination in Gnas. Zudem ist sie als freie Mitarbeiterin der Firma ZPP tätig.*

kieferprothese zu erneuern. Die Prothesenmagnete (**Abb. 10 und 11**) wurden direkt im Mund in die Prothese eingeklebt.

Sofort nach der Eingliederung der Prothese bemerkte ich den ersten Unterschied. Die Sprache meines Großvaters war wieder klar und deutlich zu verstehen. Wir brachten meinen Großvater nach Hause, und dort bekam ich die schönste Belohnung für sämtliche Strapazen, Sorgen und Zweifel: die maßlose Freude im Gesicht meines Großvaters, als er den Kühlschrank aufmachte und alles durchprobierte, was er dort an Inhalt fand. Diesen Moment werde ich nie vergessen.

Wie sich die neue Prothese auswirkte, erlebte ich in den folgenden Wochen hautnah. Mein Großvater nahm wieder am Mittagessen teil, die Zeit der Breie war vorbei, er aß wieder mit Messer und Gabel. Er traute sich wieder ins Gasthaus und schämte sich nicht mehr, in Gesellschaft zu essen. Ein schöner Nebeneffekt: Er nahm an Gewicht zu.

Mein Großvater hatte Lust und Freude am Essen (**Abb. 12**) wiederentdeckt. Er trug die Prothese zwei Jahre, bis er im August 2012 im Alter von 98 Jahren verstarb. Resümierend muss ich sagen, dass es natürlich unter Berücksichtigung der Krankengeschichte und der Frage nach der häuslichen Pflege keine leichte Entscheidung war, jedoch empfand mein Großvater jeden Tag mit der neuen Prothese als Geschenk – und genau dieses Wissen begleitet mich seither in meiner Ordination.



**Abb. 12:** Der sehnliche Wunsch nach dem Wiener Schnitzel geht in Erfüllung.

Dr. Gundhilde Schmidt,  
Gnas, Steiermark